

症 例

経頸静脈的肝内門脈大循環短絡術が著効した難治性腹水の1例

林 奈津子<sup>1)3)</sup>, 竹内 義人<sup>1)6)</sup>, 満田 雅人<sup>2)4)</sup>,  
落合 登志哉<sup>2)</sup>, 原田 大司<sup>5)</sup>, 佐藤 修<sup>1)</sup>

京都府立医科大学附属北部医療センター放射線科<sup>1)</sup>、外科<sup>2)</sup>  
京都府立医科大学大学院医学研究科放射線診断治療学<sup>3)</sup>  
京都府立医科大学大学院医学研究科消化器外科学<sup>4)</sup>  
市立福知山市民病院腫瘍内科<sup>5)</sup>、放射線科<sup>6)</sup>

**Transjugular intrahepatic portosystemic shunt creation for  
managing refractory ascites in a cancer patient**

Natsuko Hayashi<sup>1)3)</sup>, Yoshito Takeuchi<sup>1)6)</sup>, Masato Mitsuta<sup>2)4)</sup>  
Toshiya Ochiai<sup>2)</sup>, Taishi Harada<sup>5)</sup>, and Osamu Sato<sup>1)</sup>

Department of Radiology<sup>1)</sup> Surgery<sup>2)</sup>, North Medical Center,  
Kyoto Prefectural University of Medicine  
Department of Radiology, Kyoto Prefectural University of Medicine<sup>3)</sup>  
Department of Digestive Surgery, Kyoto Prefectural University of Medicine<sup>4)</sup>  
Department of Medical Oncology<sup>5)</sup>, Radiology<sup>6)</sup>, Fukuchiyama City Hospital

連絡先：林奈津子

〒602-8566 京都府京都市上京区河原町通広小路上ル梶井町 465

hayashin@koto.kpu-m.ac.jp

要 旨

切除不能肝内胆管癌の58歳男性に難治性腹水を生じ、著明な腹部膨満感に対し頻回な穿刺排液を要した。腹水性状は漏出性で進行した肝病変による門脈圧亢進症に起因すると判断した。介入治療として経頸静脈的肝内門脈大循環短絡術を適用した。腹部膨満感のNRSは9から1に低下し、35日後の原病死まで有害事象や症状再発なく経過した。難治性腹水に対する介入治療には、腹水の性状診断を含めて治療方針を決定することが重要である。

キーワード：難治性腹水、TIPS、画像下治療（IVR）

### Abstract

A 58-year-old man with an advanced hepatic cholangiocellular carcinoma developed abdominal distention due to massive ascites. His symptoms were unresponsive to medical treatment and he required paracentesis twice a week. His ascites was transudate and he was diagnosed as having hepatic or portal hypertension caused by advanced hepatic masses. Therefore, transjugular intrahepatic portosystemic shunt (TIPS) was performed. The TIPS was successfully created in the left lobe with no complications. His ascites decreased and his symptomatic numerical rating scale was reduced from 9 to 1. His postoperative course was uneventful until his death due to cancer progression 35 days later. When considering interventional treatments for refractory ascites, it is important to select the treatment strategy according to the properties of the ascites.

This case report did not require institutional review board approval.

Key Words: refractory ascites, TIPS, interventional radiology

### はじめに

難治性腹水症では、利尿剤やアルブミン製剤投与、塩分制限などの内科的治療でのコントロールが困難な場合には腹水穿刺排液法や腹水濾過濃縮再静注法が選択されることが多いが、頻回な穿刺を要し、離脱困難となりがちである。一方、単回治療で持続的な効果が期待できる治療法として腹腔静脈シャント術 (peritoneo-venous shunt: PVS) や経頸静脈の肝内門脈大循環短絡術 (transjugular intrahepatic portosystemic shunt: TIPS) が知られている。これらは画像下治療 (interventional radiology: IVR) の一つであり、その侵襲度の低さから担当がんや高齢によるハイリスク例に対しても実行性が高いが、両者の作用機序は異なるため、腹水の性状や原因により使い分ける必要がある<sup>1)</sup>。すなわち、がんによる滲出性腹水にはPVSを用いて直接除水を図るが、肝硬変や門脈圧亢進症による、肝性の漏出性腹水にはTIPSを用いて門脈の減圧を図る。PVSは肝

性腹水に対しても効果的ではあるが、重篤なDICの発現率が約3割に上るため<sup>2)</sup>、一般に禁忌である。

今回、進行がん症例に生じた肝性腹水に対してTIPSを適用し、著効を得た一例を報告する。

### 症 例

腹水貯留による腹部膨満感を主訴とする58歳男性である。特記すべき既往歴や家族歴はない。右側腹部痛で発症した直径116mmの巨大肝腫瘍で、組織検査で胆管細胞癌と診断した。多発肝内転移、肺、副腎、リンパ節転移を認めた。がん化学療法開始後に腹水が出現し、その後増加した。スピロノラクトン 25mg/日を投与したが腹水減少は得られず、初診から2月後には週2回の腹水穿刺排液を必要とした。腹部症状に対しオキシコンチン 15 mg/日を投与したが十分な症状緩和は得られなかった。身体所見として、身長179cm、体重79.8kg、腹囲105cm、著明な腹部膨隆、両下肢と手背の浮腫、食思不

振、全身状態 (PS-ECOG) 2、腹部膨満による苦痛 9/10 (numerical rating scale: NRS)、Palliative Prognostic Index (PPI) 4.5 を認めた。血液検査所見として、WBC 3000 / $\mu$ L、Hb 9.8 g/dL、PLT 16x10<sup>4</sup>/ $\mu$ L、Alb 3.2 g/dL、AST 62 IU/L、ALT 20 IU/L、T-Bil 1.0 mg/dL、ALP 646 IU/L、CRP 6.0 mg/dL、Cr 1.0 mg/dL、Na 139 mEq/L、K 5.1 mEq/L、Cl 106 mEq/L、PT 70.7%、HBV-Ag 陰性、HCV-Ab 陰性、Child-Pugh 8B、MELD-Na Score 9 点を認めた。腹水性状は混濁のない淡黄色、血清腹水アルブミン勾配 (SAAG) 1.7 g/dL、細胞診陰性であることより、非がん性の漏出性腹水と診断した。内視鏡検査では、食道静脈瘤 Li F1 Cb TE RC(-)、胃静脈瘤なし、門脈圧亢進症性胃症が示された。腹部造影 CT では、肝右葉に巨大な塊状腫瘍、辺縁優位の造影増強、内部の壊死性変化、病変末梢側の胆管拡張、多発肝内転移、腫瘍浸潤による門脈右枝の閉塞、大量の腹水貯留を認めたが、腹膜結節は認めなかった (図 1)。

以上の所見より、難治性腹水は進行肝内胆管癌による門脈圧亢進に起因した肝性腹水と判断した。先行治療に抵抗性で、かつ代替治療がないため、IVR を考慮した。本例は担当がん例ではあるが、腹水性状ががん性でなく肝性であることから TIPS を適用した。患者の文書同意を得て、局所麻酔下に施術した。大腿動脈穿刺法により上腸間膜動脈にカテーテルを進めて経動脈性門脈造影を行い門脈血流を評価した (図 2a)。エコー下に右内頸静脈を穿刺、6.5-F マルチパーパス型カテーテル (シーキング No1, ハナコメディカル社, 日本) を左肝静脈に進め、0.035inch ガイドワイヤー (Amplatz Extrastiff Guidewire, COOK 社, USA) を用いて、10-F シース経由で 10-F Rosch-Uchida transjugular access kit (RUPS, COOK 社, USA) を左肝静脈

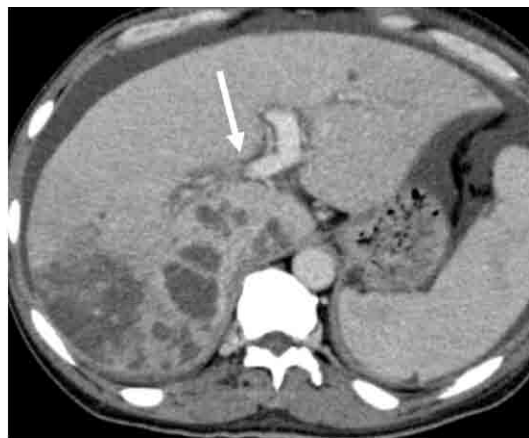

図 1 腹部造影 CT

肝右葉に巨大な塊状腫瘍を認める。病変は辺縁優位の造影増強を示し、内部に壊死性変化を有する。門脈右枝は腫瘍浸潤により閉塞している (→)。背景肝に硬変性変化を認めない。

に誘導した。予め大腿動脈より左肝動脈に挿入した 0.014inch ガイドワイヤー (chikai V, 朝日インテック社, 日本) を指標として、Colapinto 針 (RUPS, COOK 社, USA) により左肝静脈から門脈臍部を穿刺した。針の外装カテーテルより上腸間膜静脈までガイドワイヤーを挿入して短絡路を造設する経路を確保した (図 2b)。続いて、ワイヤー下に肝内短絡路を 8mm 径 40mm 長のバルーンカテーテル (Mustang, Boston Scientific 社, USA) により拡張し、8mm 径 80mm 長の金属ステント (Epic, Boston Scientific 社, USA) を同部に留置した (図 2c)。術後門脈造影では良好な短絡血流が示され、門脈圧は 36 から 30mmHg に低下した。術中有害事象なく、160 分を所要して治療を完遂した。術後経過もよく、腹囲は 3 日間で 4cm 減少し、腹部膨満 NRS は 9 から 1 に低下した (図 3)。鎮痛薬は術 5 日後にオキシコドン 15mg からフェントステープ 1mg に減量した。24 日後に自宅退院し、35 日後に原病死するまで腹水貯留の再発はなく在宅療養が可能であった。

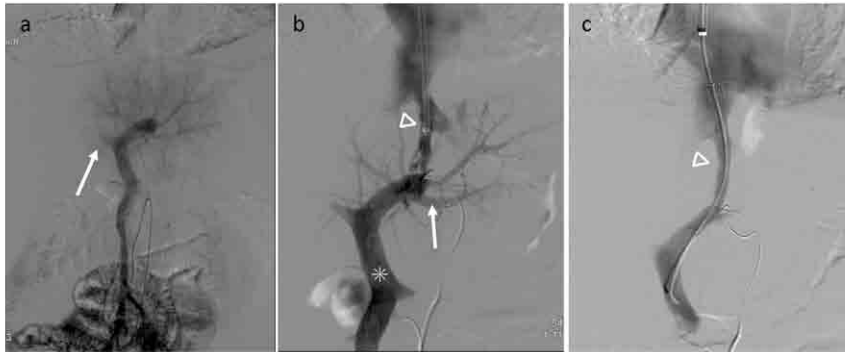


図2. 術中の血管撮影

a: 上腸間膜動脈からの経動脈性門脈造影では腸間膜静脈から肝内左葉枝への良好な血流と右葉枝のがん性閉塞(→)が示される。

b: 右大腿動脈経路で左肝動脈分枝に留置したガイドワイヤー(→)を指標として、左肝静脈より門脈臍部を穿刺し、ガイドワイヤー(\*)をSMVまで進めている(Δは内頸静脈より挿入したシース)。

c: スtent留置後の腸間膜静脈造影ではstent(Δ)を介した良好な短絡血流を認める。

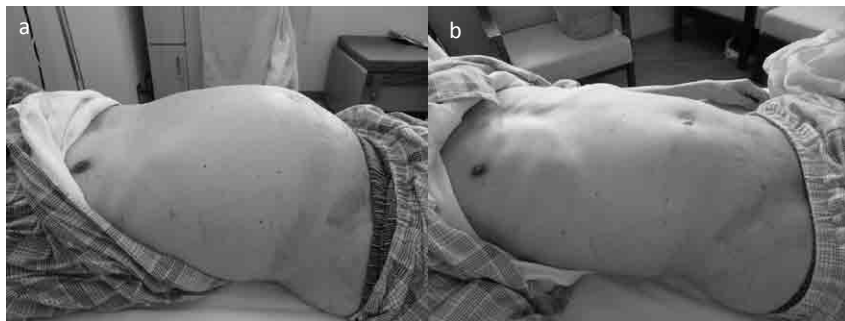


図3. 腹部写真

a: 治療前、腹水により腹部は緊満している。

b: 治療から23日後、腹水は減り腹部は平坦化している。この間、腹腔穿刺を加えていない。

## 考 察

腹水症は肝硬変やがん性腹膜炎等に起因し、原疾患の除去あるいは利尿剤やアルブミンなどの内科治療で対応するが、しばしば十分な症状改善は得られない。この場合、腹水穿刺排液法や腹水濾過濃縮再静注法を考慮する。これらは除水効果に優れるが、効果の持続性は乏しいため、治療を反復する必要がある。穿刺治療からの離脱は容易ではない。加えて、穿刺治療による体液喪失が全身状態の

悪化を招くことも少なくない。一方、経皮的に実施可能な治療法として、腹水を静脈に直接灌流させるPVSと門脈減圧を図るTIPSが知られている。PVSは腹腔から中心静脈を短絡するカテーテルにより、圧較差を利用して腹水を静脈に灌流する。がんによる滲出性腹水の場合、腹水の原因であるがん病変を制御できない状態では腹水を直接血管内に還す以外には手がなないため、PVSを適用する。除水による高い症状改善率とともに、本療法特有の有害事象が高頻度に生じる。133例の

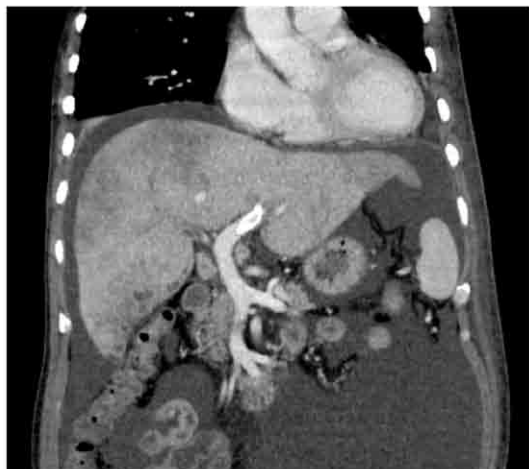

図4 腹部造影CT（術2日後）  
ステント内に造影効果が認められ、TIPS経路の良好な開存が確認できる。

多施設ケースシリーズによれば83%の高い症状改善率の一方で、血液凝固異常やカテーテル不具合を含む45%の有害事象率が報告されている<sup>3)</sup>。このうち重篤な有害事象であるDICの発生頻度は腹水性状により異なり、浸出性のがん性腹水では5%程度だが、漏出性の肝性ないし硬変性腹水では25%に及ぶ<sup>2)3)</sup>。一方、TIPSは門脈と下大静脈間に造設した肝内短絡を介して門脈減圧を図ることによって腹水吸収を促進させる<sup>4)5)</sup>。Eck瘻や遠位脾腎シャント術等の外科治療を代替する低侵襲治療であり、肝移植待機例、出血性消化管静脈瘤、門脈圧亢進症性胃腸症、門脈血栓症、難治性腹水に適用される。特に難治性腹水に対してはレベル1の高いエビデンスが知られている<sup>6)</sup>。TIPSの作用機序により、その対象となる腹水は門脈圧亢進症を伴う肝性ないし硬変性に限定される。TIPSによる腹水消失率は74%と高く、腹水穿刺排液療法に比べ再発率も低い<sup>7)</sup>。またTIPSはPVSと比べて長期開存が望める<sup>8)</sup>。しかしながら、本療法に特異的な有害事象として、門脈穿刺

による肝や近傍臓器の損傷、門脈血の大静脈短絡への直接流入による術後肝性脳症や肝機能低下が想定される。TIPS後の早期死亡を予測する指標として、MELDおよびMELD-Na scoreが有用である<sup>9)</sup>。また、TIPS後死亡のリスク予測に関する研究では、MELD-Na scoreのカットオフ値を15とした場合に術後6ヶ月以内の予後予測を正確に得ることができる<sup>10)</sup>。これによれば、MELD-Na scoreが9であった本例では、術後肝不全のリスクは高くないと予測された。

難治性腹水に対する積極的な治療介入には、患者の全身状態、腹水性状等の各種臨床所見、介入治療に期待される臨床効果に関する考慮を含めて、治療方針の決定を行うことが重要と思われた。本症例は進行肝癌による予後不良例であり、頻回の穿刺排液療法が離脱困難であったこと、著明な腹部膨満感によるQOLの低下を来していた。IVRによる腹水の持続的な排除は有効と考えられた。腹部領域の進行がんであったが、腹水性状が肝性であったため、PVSではなくTIPSを適用した。治療のタイミングに関しては、緩和患者に対する短期間の予後予測指標であるPPIを参考にした<sup>11)</sup>。本例の4.5点では週単位と予想されるほどの不良例ではないが長期予後は望めず、他に代替治療が存在しないことを勘案し、速やかな施術を図った。

本例のように症状緩和のIVRを用いる機会は日常的には多いが、がん緩和の領域において優位性が検証されたIVRはごく一部に過ぎない<sup>12)</sup>。難治性腹水に対するIVRの有効性の科学的評価についても今後の課題と考えられている。

開示すべき潜在的利益相反状態はない。

## 倫理的事項

本症例報告は施設倫理審査を必要としなかった。

## 参考文献

- 1) 竹内 義人 : Interventional Radiology (IVR)。日本臨床腫瘍学会編。新臨床腫瘍学改訂第4版 南江堂、東京、pp202-205, 2015.
- 2) Arroyo V, Ginès P, Planas R: Treatment of ascites in cirrhosis. Diuretics, peritoneovenous shunt, and large-volume paracentesis. *Gastroenterol Clin North Am* 21: 237-256, 1992.
- 3) Sugawara S, Sone M, Arai Y, et al: Radiological insertion of Denver peritoneovenous shunts for malignant refractory ascites: a retrospective multicenter study (JIVROSG-0809). *Cardiovasc Intervent Radiol* 34:980-988, 2011.
- 4) Boyer TD, Haskal ZJ: The role of transjugular intrahepatic portosystemic shunt in the management of portal hypertension. *Hepatology* 2005; 41: 386-400.
- 5) Fidelman N, Kwan SW, Laberge JM, et al: The transjugular intrahepatic portosystemic shunt: an update. *Am J Roentgenol* 199: 746-755, 2012.
- 6) Sanyal AJ, Genning C, Reddy KR, et al: The North American Study for the Treatment of Refractory Ascites. *Gastroenterology* 124: 634-641, 2003.
- 7) Ochs A, Rössle M, Haag K, et al: The transjugular intrahepatic portosystemic stent-shunt procedure for refractory ascites. *N Engl J Med* 332: 1192-1197, 1995.
- 8) Narahara Y, Kanazawa H, Fukuda T, et al: Transjugular intrahepatic portosystemic shunt versus paracentesis plus albumin in patients with refractory ascites who have good hepatic and renal function: a prospective randomized trial. *J Gastroenterol* 46:78-85, 2011.
- 9) Gaba RC, Couture PM, Bui JT, et al: Prognostic capability of different liver disease scoring systems for prediction of early mortality after transjugular intrahepatic portosystemic shunt creation. *J Vasc Interv Radiol* 24: 411-420, 2013.
- 10) Guy J, Somsouk M, Shiboski S, et al: New model for end stage liver disease improves prognostic capability after transjugular intrahepatic portosystemic shunt. *Clin Gastroenterol Hepatol* 7: 1236-1240, 2009.
- 11) Morita T, Tsunoda J, Inoue S, et al: The Palliative Prognostic Index: a scoring system for survival prediction of terminally ill cancer patients. *Support Care Cancer* 7: 128-133, 1999.
- 12) Takeuchi Y, Arai Y, Sone M, et al: Evaluation of stent placement for vena cava syndrome: phase II trial and phase III randomized controlled trial. *Support Care Cancer* 27: 1081-1088, 2019.