症　例

難治性肝膿瘍に対する抗菌薬動注療法

石破博[1)]、竹内義人[2)]、岡浩平[3)]、山内克真[1)]、福居顕文[1)]、
春里暁人[1)]、岡山哲也[1)]、堅田和弘[1)]、佐藤修[4)]、伊藤義人[5)]

1) 京都府立医科大学附属北部医療センター　消化器内科
2) 福知山市民病院　放射線科
3) 福知山市民病院　消化器内科
4) 京都府立医科大学附属北部医療センター　放射線科
5) 京都府立医科大学　消化器内科

a cese of intraarterial injection therapy of antibiotic agent to the refractory liver abscess

Hiroshi Ishiba[1)], Yoshito Takeuchi[2)], Kohei Oka[3)], Katsuma Yamauchi[1)], Akifumi Fukui[1)], Akihito Harusato[1)], Tetsuya Okayama[1)], Kazuhiro Katada[1)], Osamu Sato[4)], Yoshito Ito[5)]

1) Department of Gastroenterology and Hepatology, North Medical Center, Kyoto Prefectural University of Medicine
2) Department of Radiology, Fukuchiyama City Hospital
3) Department of Gastroenterology and Hepatology, Fukuchiyama City Hospital
4) Department of Radiology, North Medical Center, Kyoto Prefectural University of Medicine
5) Department of Molecular Gastroenterology and Hepatology, Kyoto Prefectural University of Medicine

要　旨

症例は36歳男性。主訴は発熱。肝右葉に多発する内部蜂巣状の膿瘍を認めた。経静脈的抗菌療法により炎症は沈静せず膿瘍は増大した。蜂窩織炎成分主体の病変性状によりドレナージ療法は困難と考え、大腿動脈経由に設置した肝動脈リザーバーを用いて抗菌薬動注療法を開始した。17日目に膿瘍の著明な縮小と炎症反応の鎮静化、28日目に膿瘍は消失した。本例のように従来治療が困難な肝膿瘍に対しては、抗菌薬の肝動注療法が有効である可能性があり、治療法の一つとして考慮する価値がある。

キーワード：肝膿瘍、抗菌薬動注療法、リザーバー療法

Abstract

A 36-year-old man presented to our hospital with a 7-days history of fever. The cause was due to the multiple liver abscesses. His high fever persisted and the size of the abscess was larger although antibiotics were given intravenously. Computed tomography demonstrated the liver abscess showed honeycomb pattern. The drainage therapy was difficult and was performed intraarterial antibiotic therapy. After intraarterial therapy, he became afebrile and the abscess was not detected by CT. The case suggests that intraarterial antibiotic therapy is useful for the liver abscess.

Key word: Liver Abscess, intraarterial antibiotic therapy, Reservoir therapy

はじめに

肝膿瘍は、抗菌療法、ドレナージ療法、外科的切除にて治癒可能な疾患であるが、診断や治療が遅延した場合には敗血症など合併し致死的経過をたどる。大部分の症例は前述の従来治療により軽快するが、膿瘍の性状や患者背景などによる治療困難例が存在することも事実である。われわれは、肝膿瘍に対して抗菌薬の肝動注療法が奏功した一例を報告する。

症　　例

症例：36 歳、男性

主訴：発熱

既往歴：アルコール性肝障害

家族歴：特記事項なし

薬物歴：なし　**飲酒歴**：ビール 2000ml / 日

現病歴：2019 年 1 月中旬より 39 度台の発熱を認め、近医受診、解熱薬を処方され、経過観察とされた。しかし、その後も発熱が持続するため、近医受診 1 週間後に当院救急受診した。受診時の腹部造影 CT 検査により肝膿瘍と診断され入院となった。

入院時現症：身長 177.5cm、体重 59.8kg、意識清明、体温 37.9℃、血圧 117/89mmHg、脈拍 118 回 / 分。眼球結膜黄染なし。腹部平坦、軟、圧痛認めないが、吸気時に疼痛増悪あり。背部叩打痛なし。下腿浮腫なし。体表リンパ節触知せず。

入院時血液所見：白血球 12,000/ μ L、CRP 39.8 mg/dL、AST 233 IU/L、ALT 100 IU/L、ALP 848 IU/L、γ -GT 1390 IU/L、総ビリルビン 1.7 mg/dL と上昇を認めた。他血小板減少や凝固系の異常は認めなかった（表 1）。

入院時腹部造影 CT 所見：肝右葉に 35mm 径までの大小不同の多発肝腫瘤を認めた。病変の辺縁は造影増強され、内部は多数の隔壁を有する蜂巣状パターンを示し、融合状であった。明らかな胆道系異常を認めず。腹水貯留を認めず。（図 1 ）

入院後経過：多発肝膿瘍と診断した。経静脈的抗菌療法（CMZ 6g/ 日）を開始した。しかし第 5 病日（抗菌療法 5 日目）も炎症反応改善なく、発熱の持続を認めた。肝膿瘍穿刺

TP	5.5	g/dL	CRP	39.8	mg/dL	WBC	12000	/μL
Alb	3.0	g/dL	BUN	10.4	mg/dL	Hb	12.7	g/dL
AST	233	IU/L	Cre	1.0	mg/dL	Ht	40.1	%
ALT	100	IU/L	UA	4.4	mg/dL	Plt	12.4	10^4/μL
ALP	848	IU/L	Na	133	mEq/L	PT	11.5	sec
T-Bil	1.7	mg/dL	K	4.1	mEq/L	APTT	30.8	sec
GGT	1390	IU/L	Cl	96	mEq/L	HBs Ag	(-)	
LDH	100	IU/L	Ca	8.3	mg/dL	HCV Ab	(-)	
AMY	24	IU/L	HbA1c	5.5	%	RPR	(-)	
CPK	19	IU/L				HIV	(-)	

表１　入院時血液所見

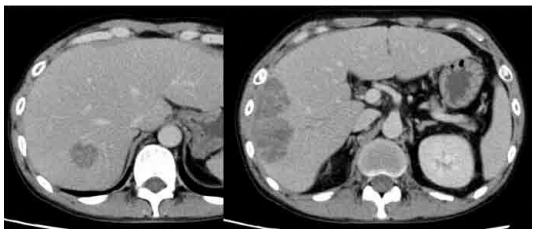

肝右葉に最大 35mm をはじめとする ring 状に造影される多発肝腫瘤像。
膿瘍は蜂巣状パターンと多数の隔壁。
明らかな胆道系の拡張は認めず。

図１　入院時ＣＴ画像

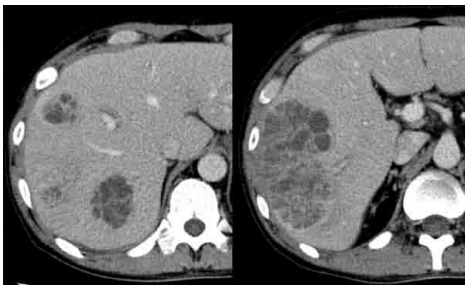

抗菌薬全身投与５日後、入院５日目の腹部造影 CT で、最大 60mm 径までの多発肝膿瘍を認める。辺縁は造影増強され、内部はに多数の隔壁を有する蜂巣状パターンを示し、融合状である。

図２　入院５日目のＣＴ画像

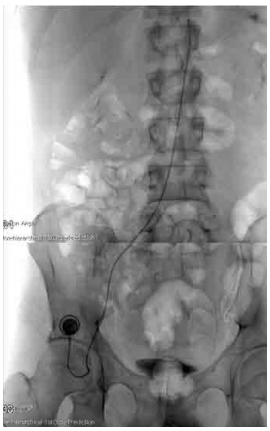

肝動注リザーバーが右大腿動脈経由に右肝動脈に設置されている。

図３　動注リザーバーポート留置

すでに蜂巣状成分は消失し、瘢痕化の過程を示す。

図４　退院前ＣＴ画像

ではごく少量の黄白色膿汁が回収されるのみであった。さらに肝膿瘍は増大し、最大60mm径を越えた（図２）。液状成分が乏しく蜂窩織成分が主体の病変が多発するという病変性状によりドレナージ療法は有効ではないと考えた。さらに外科的切除術を保留し、抗菌薬動注療法を図った。第７病日に、患者へ十分な病状説明、処置の説明を行い、同意を得た上で、肝動注リザーバー留置術を実施した。局所麻酔下に右大腿動脈穿刺法によりポリウレタンカテーテル（5F アンスロンPU）を挿入し、先端を右肝動脈末梢、2.7 F のロングテーパー部分に開けた側孔を右肝動脈近位に調節し、皮下トンネルを介してポート（セルサイト）を下腹部外側の皮下に埋入した（図3）。留置後、SBT/ABPC 4.5g/ 日にて抗菌薬動注療法を開始した。用量は全身抗菌薬療法と同量とし、持続注入ポンプを用いた30分間の動注を１日３回間欠的に行った。細菌培養より Klebsiella pneumoniae の結果を受け、第10病日（抗菌薬動注療法３日目）に抗菌薬を CEZ 3g/ 日に de-escalation した。第24病日（抗菌薬動注療法 17 日目）に著明な膿瘍の縮小と炎症反応の陰性化を認めた。第35病日（抗菌薬動注療法28日目）に CT 検査にて膿瘍の消失を確認し、軽快退院した（図4）。肝動注リザーバーは、１月後に膿瘍再燃がないことを確認したうえで抜去した。（図5）

考　　察

肝膿瘍の治療として全身抗菌療法、ドレナージ療法または外科的切除が選択されるが、病変性状や患者背景による治療困難例に対する抗菌薬動注療法の有用性が限定的に知られている[1－8]。

抗菌薬動注療法の有効性については、動物実験では、肝間質液内の抗菌薬濃度は静脈投与と比べ、動脈投与では少なくとも２倍以上との報告があり[9]、また曺らは腹腔動脈内投与では、末梢静脈内投与に比べ、血中および胆汁中抗菌薬濃度が８時間にわたり約２倍と高値を維持し、最も組織内濃度が維持されると報告している[7]。

動注による抗菌薬の投与方法としては、one shot 注入法、間欠的注入法、持続注入法などがあるが、肝膿瘍に対する動注療法では、one shot 注入法の有効性は20％であったとの報告[7]もあり、他の著効例の報告例はいずれも数日間にわたる間欠的注入法や持続注入法である。動注化学療法により細菌増殖を制御するには、病変部局所での抗菌薬濃度を

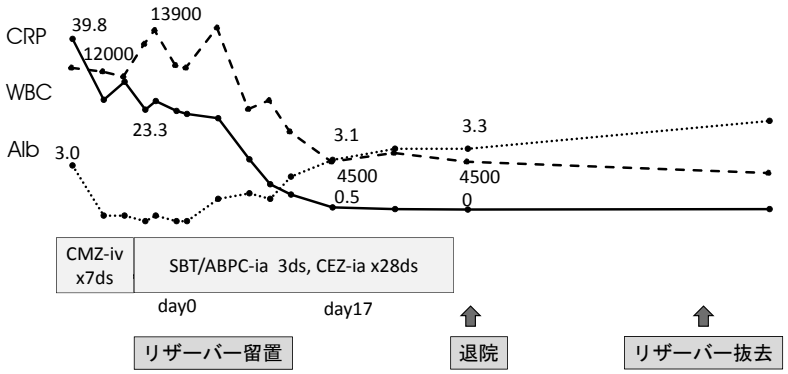

図５　入院治療経過

高く維持することが必要なため、間欠的ないし持続注入法が望まれる。投与期間の平均は14日間、解熱、白血球、CRPの正常化、CTによる膿瘍の液状成分消失などを目安に終了し、注入量は通常の全身投与量で十分であるとの報告されている[10]。抗菌薬動注療法は、ドレナージ困難例や外科的切除不適例では非常に有効な代替治療法であるが、一方で、多発膿瘍や7cm以上の巨大膿瘍においてはで2ヶ月以上の治療期間の遷延が報告されており、効果不十分な場合には臨機応変に治療法の変更を考慮する必要がある。

肝膿瘍の抗菌薬動注療法では原則全肝を対象とするが、本症例では血管変異と病変分布により右肝動脈を選択した。感染症例でもあり、一時留置を目的とし、すべてのデバイスを除去可能な留置技術を適用した。このためカテーテル先端固定用の塞栓材は用いなかった。

結　語

ドレナージ療法が困難な多発肝膿瘍症例に対して抗菌薬肝動注療法が奏功した一例を報告した。従来治療が困難な肝膿瘍に対しては、抗菌薬の肝動注療法が有効である可能性があり、治療法の一つとして考慮する価値がある。

開示すべき潜在的利益相反状態はない。

参　考　文　献

1) 浜田幸宏，今泉 弘，内藤久志 他：肝膿瘍病態に応じた抗菌薬療法．日病薬師会誌 43:645―648，2007
2) 安藤 勤，田上誉史，三宅秀則 他：難治性多発性肝膿瘍に間欠的動注化学療法が著効した1例．外 科 64:1356―1360，2002
3) 福永亮朗，子野日政昭，原 敬志 他：抗生剤肝動注療法が著効した膵頭十二指腸切除後の多発性肝 膿瘍の1例．北海道外科誌 42:232―235，1997
4) 佐久間寛，松下昌弘，斎藤人志 他：肝動脈内留置 カテーテルよりの抗生剤反復動注療法が有効であった多発性肝膿瘍の1例．外科診療 33:1821― 1825，1991
5) 小畑紳一郎，坂田研明，福田道弘 他：抗生物質の局所動脈内注入が著効した肝膿瘍の1例．医療 45:269―272，1991
6) 原 均，岡島邦雄，磯崎博司 他：化膿性肝膿瘍 症例の検討．日臨外医会誌 58:1462―1467，1997
7) 曺 桂植，中作 修，金 貞孝：肝膿瘍とくに抗生剤の局所動注療法について．外科診療 27:455 ―462, 1985
8) 塀越 昶，大久保陸洋，石塚 光 他：再発時の強 化療法後に発症した真菌性肝脾腎膿瘍に対し，amphotericin Bの持続門脈内投与が著効を示した急性前骨髄球性白血病の1例 β-D-グルカン値の推移．日大医誌 58:611―615，1999
9) Watermann NG, Scharfenberg L, Harkess JW et al: Regional arterial infusions with antibi- otics. Surg Gynecol Obstet 139: 712-714, 1974
10) 小松永二，磯部義憲，今泉俊秀 他：肝膿瘍に対する穿刺ドレナージ法と経カテーテル的肝動脈内抗生剤注入療法の適応と成績．日消外会試 28:1013-1019, 1995